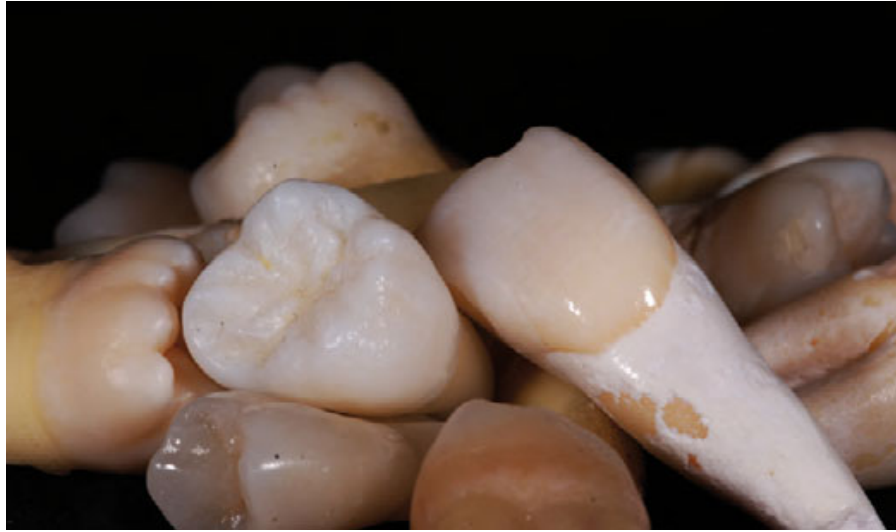

الجمالية المثالية لتعويضات الخزف العامة



الشكل ١: إن هدف المعالجة ليس فقط استعادة الأسنان الطبيعية السليمة وإنما الإخذ بالاعتبار جميع خصائص المظهر الطبيعي من النواحي الوظيفية والميكانيكية والتشريحية.

لطالما كان هدف طب الأسنان التعويضي الحصول على التعويضات التي تؤمن المتطلبات الوظيفية والتجميلية، حيث أن تلك المتطلبات شهدت على مدار السنوات العشرين الماضية تغيراً ملحوظاً فيما يتعلق بالنواحي التجميلية المثالية من خلال السعي للوصول إلى المظهر الخالي من العيوب للتعويضات لتصبح بذلك المثالية المطلقة مركز المعالجة. وبناءً عليه يواجه طبيب الأسنان وفني الأسنان اليوم مهمة كبيرة ليس فقط في استعادة النواحي الوظيفية للمريض، وإنما بتقديم حلول يومية عالية الجمالية لا تؤثر على صحة المريض.

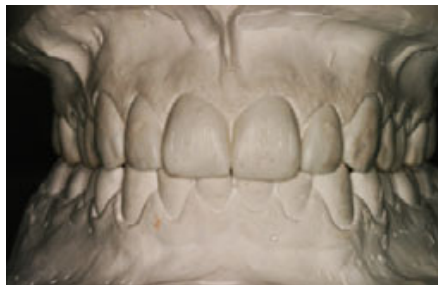المخاطرة بالعمل على نحو نمطي مثالي

يقوم فني الأسنان بتشكيل الوجوه الخزفية وتعويضات التيجان والجسور معتمداً على توقعاته، حيث يطور أثناء عمله اليومي نوعاً من المعايير المثالية لكيفية الشكل والشفافية اللونية المثالية للأسنان - كالثنية العلوية أو الناب السفلي على سبيل المثال - فينقاد وراء

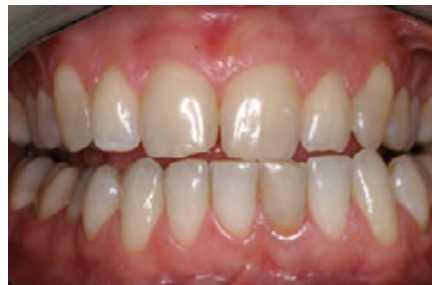الطبيعة هي المفتاح

لا يقتصر هدف التعويضات السنية على استعادة الأسنان الطبيعية السليمة مع تأمين ما يمكن اعتباره تعويضاً جذاباً، وإنما الأخذ بعين الاعتبار جميع النواحي الوظيفية والميكانيكية والتشريحية والجمالية لنموذج الأسنان الطبيعي (الشكل ١).

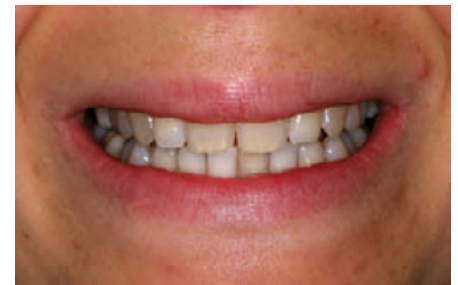تقدم الحالة السريرية التالية الخطوات التحضيرية المهمة والتي تعتبر حاسمة لنجاح جودة تعويضات الأسنان الأمامية.



الشكل ٤: المثال الجبسي للتشميع التشخيصي للأسنان العلوية الأمامية بعد الاتفاق مع المريض على الشكل النهائي للوجوه الخزفية.



الشكل ٣: عدم انتظام في الحواف القاطعة بسبب عيوب الميناء في السن ٢٢، مع التصدعات المينائية العمودية في القسم الوحشي من السن ٢١، مع ظلالية البنية السنية الشديدة في الثلث المتوسط والعنقي في القواطع العلوية.



الشكل ٢: الحالة الأولية تبين عيوب الشكل واللون للقواطع العلوية مع توضع غير متجانس للفرجات بين سنية خصوصاً في المناطق القاطعة.

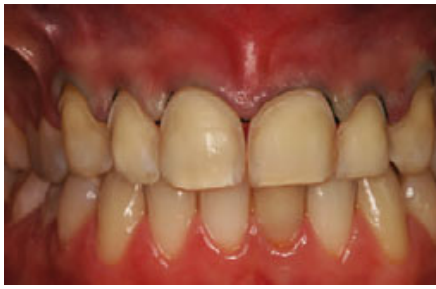SUMMARY

PERFECT ESTHETICS FOR ALL-CERAMIC RESTORATIONS

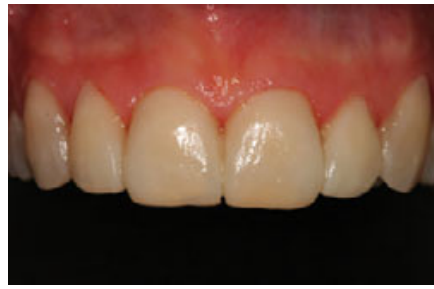The goal of restorative dentistry has always been to create restorations that offer both functionality and esthetics. However, over the last 20 years, expectations in this regard have changed, with issues relating to esthetic and cosmetic "optimization" and the desire for a flaw-

less appearance and absolute perfection increasingly becoming the focus of treatment. As a result, dental surgeons and dental technicians today are faced with the considerable task of not just restoring the functionality of the patient's dentition, but of also delivering highly esthetic

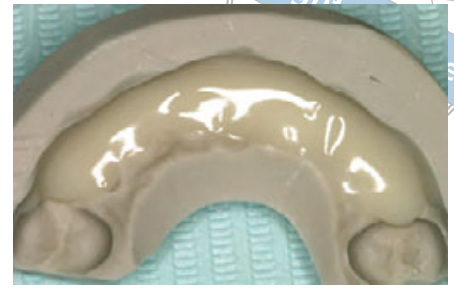everyday solutions that do not impact on patient health. The following real-life case study presents important preparatory steps, which, in addition to expert custom veneering, are critical to the success of quality anterior restorations.



الشكل ٧: تحضير الأسنان الأمامية العلوية مع كشف حواف التحضير العنقية باستخدام خيوط التباعد اللثوي تمهيداً لأخذ الطبعة.



الشكل ٦: أخذت بعين الاعتبار رغبات المريض عند تصميم التعويض المؤقت والتي يمكن اعتبارها كدليل لتصنيع الوجوه الخزفية النهائية. يُبدي التعويض المؤقت تناظراً في شكل الأسنان وحوافها القاطعة.



الشكل ٥: تصنيع التعويض المؤقت باستخدام مادة الإكريل البارد الخالي من المواد المألثة .VITA VM CC

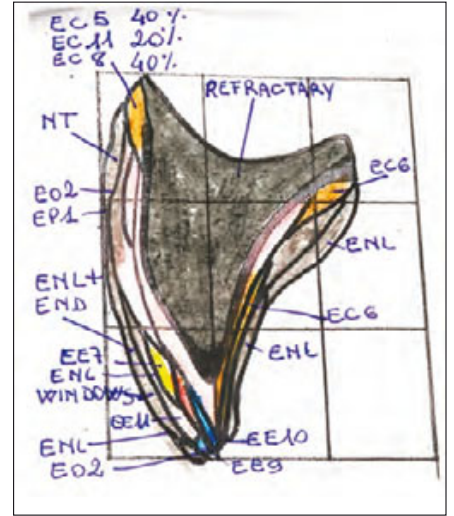
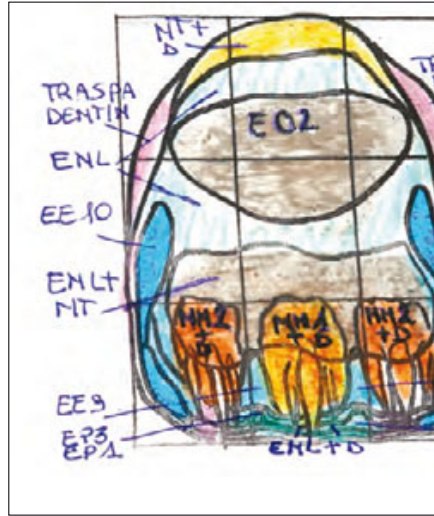
يتقابل المريض مع فني الأسنان - دعوة مفتوحة للعمل برؤية فني الأسنان الخاصة والتي قد تؤدي في بعض الأحيان إلى عدم رضى المريض عن النتيجة النهائية للعمل المخبري .

رغبات المريض كمركز للمعالجة

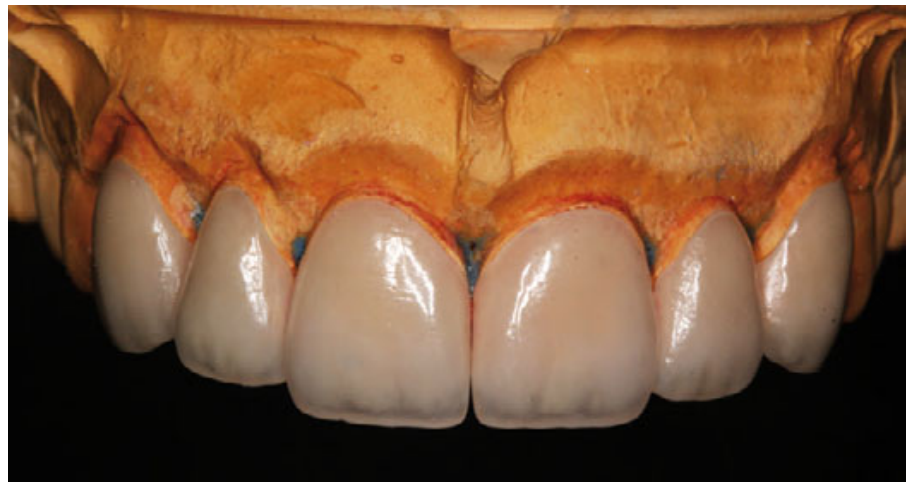يعتبر التواصل مع المريض للتعرف على رغباته واحتياجاته وتوقعاته فيما يتعلق بالمعالجة عاملاً حاسماً في نجاحها، وبالتالي فإنه من الأهمية بمكان التحدث المباشر مع المريض للتعرف على كافة التفاصيل بما في ذلك اللون المناسب، الشكل المناسب والتغيرات المناسبة للحالة داخل الفموية الحالية للمريض . تلك هي الطريقة الوحيدة لضمان الأخذ بعين الاعتبار لكافة التفاصيل فيما يتعلق بالتعويض النهائي، علماً بأن هذا النهج ليس مطلوباً للمرضى الذين لا يدقون بشكل كبير على المتطلبات التجميلية العالية.

أهمية التحليل في الحصول على تعويضات مثالية

يجب أن يبدأ كل تعويض بتحليل مفصل للحالة السريرية حيث أنها الطريقة الوحيدة لضمان تحقيق متطلبات التعويضات الناجحة. يجب إجراء التحليل بشكل منهجي وخطوة بخطوة مع تسجيل النتائج التي نتوصل إليها كتابياً، فتكون النتيجة على شكل رسم تخطيطي مفصل يوفر كافة المعلومات اللازمة لتصنيع الوجه الخزفي. يلعب شكل ولون الأسنان - إضافة إلى تفاصيل أخرى - دوراً هاماً في تشكيل تعويضات تحاكي الواقع. يتضمن ذلك السمات المميزة للأسنان، درجات شفافية وظلالية الأسنان المتفاوتة، عيوب التشكل المحدد ضمن المنبأ كبقع التكلس المعيبة على سبيل المثال.



الشكل ٨ ، ٩: يوضح الرسم التخطيطي للوجوه الخزفية تعقيد طبقات الخزف المخطط بناءها للوصول إلى المظهر الطبيعي للوجوه الخزفية.

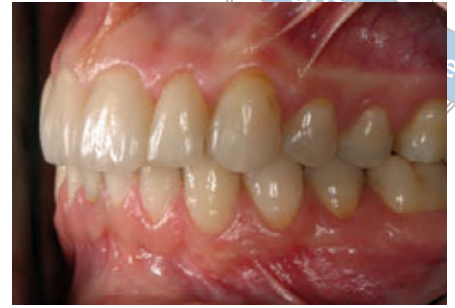
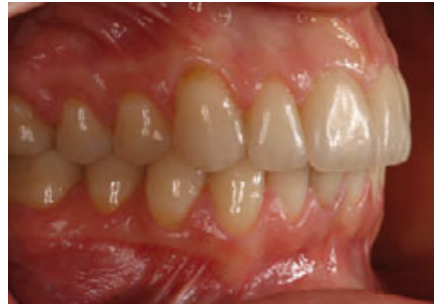
الشكل ١٠: الوجوه الخزفية النهائي على المثال الجبسي حيث يمكن ملاحظة الشفافية وتحسن تناظر شكل الحواف القاطعة مقارنةً بالحالة الأولية.

معرفة فني الأسنان الذي يقف وراء تصنيع وجه خزفي معين. يشبه ذلك إلى حد كبير مصففي الشعر عندما يغادر الزبائن بتسريحات شعر مميزة متماثلة. يعتبر الروتين اليومي - حيث لا

تلك الرؤية الشخصية دون إدراكه. من شأن تلك الرؤية أن تسهل العمل السني المرهق حيث تعطي النتيجة النهائية بصمة واضحة وجلية تمكنا في كثير من الأحيان من

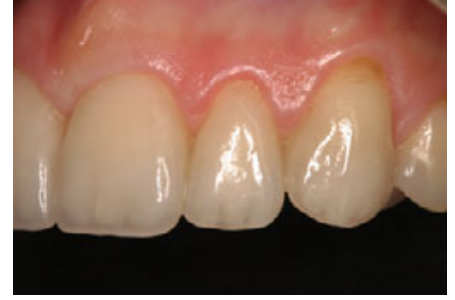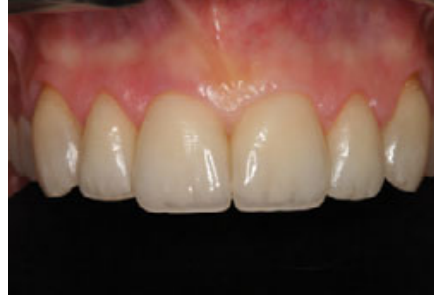يمكن التأكيد على أهمية التشميع التشخيصي للحالة حيث أنه يقدم قاعدة أساسية لجميع خطوات المعالجة اللاحقة، فهو أساسي كأداة توضيحية داخل فموية للمريض من خلال النموذج الفموي Mock-up، وأساسي أيضاً للتعويض المؤقت ليكون مشابه لدرجة كبيرة التعويض النهائي، كما يؤمن التشميع التشخيصي Wax-up لطبيب الأسنان معلومات مسبقة عن كمية التحضير السنّي اللازمة.



الشكل ١١، ١٢: يُظهر المنظر الجانبي للوجوه الخزفية المتطابق اللوني مع الأسنان الطبيعية، كما أنّ السطوح الخزفية مماثلة لحد كبير لسطوح الأسنان الطبيعية.

الحالة الأولية

تشرح الحالة السريرية الحالية حالة مريضة بعمر ٣٥ سنة غير راضية عن شكل ولون الأسنان الأمامية العلوية إضافة إلى الفراغات بين الأسنان وتوضعاتها (الشكل ٢). تتضمن رغبات المريضة الحصول على أسنان أمامية علوية بحواف قاطعة أكثر تجانساً (الشكل ٣). أما اختيار الوجوه الخزفية للأسنان ١٣ و ٢٣ فكان ذو سماكة أصغرى من البنية السنية.



الشكل ١٤: الانطباع العام للوجوه الخزفية مع حدود قاطعة متجانسة بنسب متجانسة للأسنان على حد سواء.

الشكل ١٣: بيّن المظهر التفصيلي شفوفية الحدود القاطعة مع الفصوص التكوينية العاجية الأمر الذي يعكس مظهراً مماثلاً للأسنان الطبيعية.

التعاون الفعال يؤسس لتقبل إيجابي للتعويض النهائي

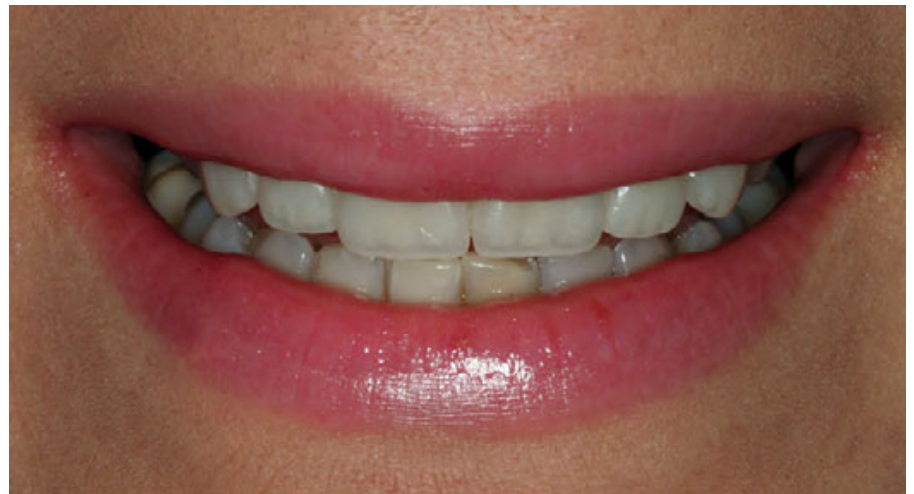يناقش طبيب الأسنان والمريضة في جلسة المعالجة الأولى التغييرات التجميلية المرجوة. إن استخدام المثال الجبسي للحالة مع تشميع تشخيصي Wax-up يوضّح للمريض التغييرات التي يمكن تحقيقها كشكل الأسنان وشكل الحواف القاطعة (الشكل ٤). ينعكس إقحام المريض في هذه المرحلة التخطيطية تقبلاً إيجابياً منذ البداية.

التعويض المؤقت -

ذو الخصائص المتعددة

يقوم التعويض المؤقت بالعديد من الوظائف المهمة التي تمّ الانتقاص من أهميتها لوقت طويل وخاصة عند التعويض في منطقة الأسنان الأمامية. تعتبر حماية الأسنان المحضرة المهمة الأساسية للتعويض المؤقت، إلا أنه أصبح بالإمكان - بسبب التطور المستمر لتقنيات الإصاق - تصنيع التعويضات المؤقتة المفردة والتي تؤمن خصائص جمالية فريدة مع مهام إضافية نظراً لاستخدام الإصاق الملائم في المكان المناسب.

يتم تصنيع التعويض المؤقت باستخدام مثال التشميع التشخيصي كقاعدة مع مادة الإكريل البارد (VM CC/VITA) كما هو مبين في (الشكل ٥). إضافة إلى خصائص حماية الأسنان المذكورة أعلاه يمكن هذا التعويض المؤقت



الشكل ١٥: تُظهر الحالة النهائية ضمن الغم الحدود القاطعة المتجانسة مقارنةً بالحالة الأولية وينسب مثالية مع خط الشفة.

التشميع التشخيصي - أساساً لمراحل المعالجة

نقوم قبل البدء في المعالجة بتشميع تشخيصي لحالة المريضة. يفيد ذلك في تخطيط حجم وشكل الأسنان كما أنه يتيح للمريض فرصة التعرف بالضبط على خيارات المعالجة. لقد أصبح من الشائع مناقشة تلك الجزئيات مع المريض خلال جلسة المعالجة الأولى.

القدرة على

تحديد التفاصيل وتنفيذها

لن يكون من المنطقي جمع كافة تفاصيل الأسنان الطبيعية إن لم يكن بالمستطاع تطبيقها لاحقاً على الوجوه الخزفية، مما يعني أنّ المعرفة الدقيقة بتفاصيل الخزف هي شرط أساسي لتنفيذ المهمة المستهدفة اللاحقة خلال عملية تصنيع الوجوه الخزفية.

أبتسامتكم بضمان سويسري



أكتشفوا المزيد حول فراشي الأسنان الإلكترونية العالية الجودة من شركتنا وحول عروضنا الخاصة . زورونا في معرض AEEDC ٢٠١٥ في دبي.

hall 8, booth no. 8G17

التكنولوجيا الرائدة وراء ابتسامتكم

صناعة سويسرية

Trisa
OF SWITZERLAND

المريض من التعود على الشكل النهائي للوجوه الخزفية من خلال المحاكاة الاستباقية ، مما يعني القدرة على استشارة العائلة والأصدقاء عن آرائهم إضافة إلى طلب التعديلات المحتملة قبل مرحلة خَبَز الخزف النهائي (الشكل ٦). تتم خلال عملية التحضير حماية النسيج السنية السليمة قدر الإمكان (الشكل ٧).

الوجوه الخزفية التجميلية

تؤمن التفاصيل السنية المسجلة خلال التحليل الدقيق لتصميم الوجوه الخزفية أساس تصميم الوجوه الخزفية التجميلية (الشكل ٨ ، ٩). تنفذ عملية الخَبَز المعقدة لطبقات الخزف باستخدام خزف (VM9/VITA) باستخدام المعرفة العميقة لخصائصه وإمكانياته الجمالية جنباً إلى جنب مع الخبرة في تصميم شكل و سطح التعويض. يضمن ذلك أعلى مستوى للنتائج لتُظهر التعويضات النهائية انطباعاً جيداً على المثال الجبسي قبل إلصاقها ضمن الفم (الشكل ١٠).

تقييم الوجوه الخزفية

ضمن الفم

يمكن اعتبار الوجوه الخزفية الستة مُقنعة للغاية بعد مرحلة الإلصاق ضمن الفم (الشكل ١١ - ١٥) حيث تضافر كل من اللون والشكل فضلاً عن التفاصيل داخل السنية الخاصة للمريض في إنتاج وجوه خزفية ذات مظهر يحاكي الأسنان الطبيعية، وكانت النتيجة الناجحة بالوصول إلى قواطع علوية بحواف قاطعة متجانسة مع تصحيح لشكل ولون الثنايا العلوية فضلاً عن تصحيح توضع الفرجات بين السنية في المناطق القاطعة.

الخلاصة

عُرِضت الحالة السريرية الحالية لشرح الخطوات الهامة والحاسمة في نجاح التعويضات الأمامية ذات المتطلبات الجمالية العالية، من التحليل التفصيلي للحالة الأولية إلى توضيح رغبات المريض الشخصية وتوقعاته من خلال التشميع التشخيصي Wax-up، ومن ثم الحل التجميلي المؤقت. يُشكّل هذا الحل جزءاً حاسماً في المعالجة من خلال استباق النتيجة الجمالية النهائية والعمل كنموذج نهائي للتعويض النهائي. وحدها تقنية التخريش المحدود للـ spot-etch technique هي القادرة على تحقيق وجوه خزفية ذات تحضير أصغري للمحافظة على البيئة السنية كما في الحالة السريرية الحالية .

Davide Bigerna

PRO.BIDA sas dental laboratory

Via Cengolina, 166

35030 Galzignano Terme, Italy

Email: pro.bida@yahoo.it

Taken from DENTALZEITUNG, issue
06/2012, Oemus Media, Germany