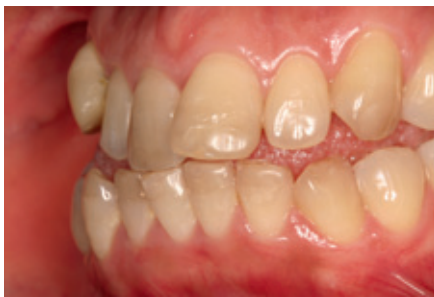
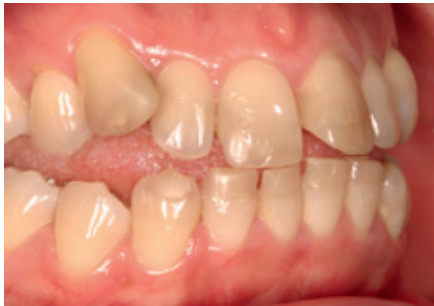
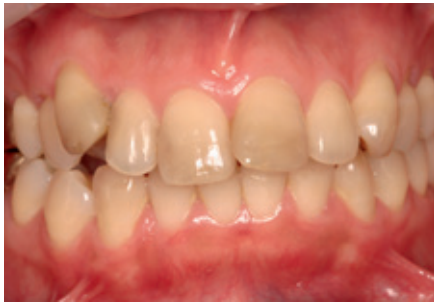## الوجوه الخزفية التجميلية والتحضير المحافظ للنسج السنية



الشكل ١-٣: أسنان المريضة المتلونة وشديدة  
الازدحام تحتاج إلى معالجة تقويمية قبل  
البدء بإجراءات المعالجة التجميلية .

راجعت مريضة بعمر ٢٩ عاماً العيادة تشكو من تلون الأسنان المعالجة الأمامية العلوية والسفلية. طلبت الحصول على وجوه تجميلية خزفية بعد أن خضعت لعدة جلسات تبييض الأسنان والتي لم تساعد المعالجة في تحسين تلون الأسنان . علماً بوجود حالة من ازدحام الأسنان المرافق لسوء إطباق الأسنان و لذلك كان لابد من البدء بإجراءات تقويم الأسنان قبل البدء بالمعالجة التجميلية (الشكل ١-٣). فتمت إحالتها لإختصاصي تقويم الأسنان كمرحلة أولى.

التثبيت والتدخلات التي قد تنجم عن وجود الحاصرات التقويمية اللسانية (الشكل ٧).

دُرست الاحتمالات الممكنة لتحسين الناحية الجمالية والوظيفية من خلال تشميع المثال Wax-lip، ومن ثم الحصول على دليل سيليكوني للمثال المشمّع والذي يمثل الحالة النهائية لشكل أسنان المريضة المفترض. استُخدم الدليل السليكوني لتحديد كمية النسج السنية المحضّرة لاستقبال الوجوه (الشكل ٨) و يُظهر (الشكل ٩، ١٠) تفاصيل تحضير الأسنان المحافظ.

يتم في نفس الوقت تهيئة التعويض المؤقت الإكريلي المؤقت على مثال الدراسة بعد التشميع Wax-up (الشكل ١١). تم الوصول إلى دقة الانطباق بوسائل الريليف داخل الفموي ، بإضافة مادة الإكريل للسطوح اللسانية والمناطق بين السنية لتثبيت الوجوه الخزفية بمكانها الصحيح .

راجعت المريضة العيادة بعد فترة ستة أشهر ولم تكن قد أنهت المعالجة التقويمية بعد ، وألحت بقوة على البدء بإجراءات تطبيق الوجوه التجميلية الخزفية لتعزيز المظهر التجميلي لديها.

توصلنا بعد مناقشات مكثّفة مع جميع الأطراف المعنية وبعد التفكير في جميع الخيارات التقنية والطبية إلى خطة علاج تلبّي رغبة المريضة الأكثر إلحاحاً وتقدم لها الوجوه الخزفية خلال إجراءات المعالجة التقويمية (الشكل ٥، ٤).

### تحضير الأسنان

#### وإجراءات التعويض المؤقت

تمت الاستفادة من تلقي المريضة العلاج التقويمي من الجهة اللسانية (الشكل ٦) وأخذت طبعة الأسنان الأمامية من الجهة الدهليزية الشفوية باستخدام طابع إفرادي لتجنب مناطق

### SUMMARY

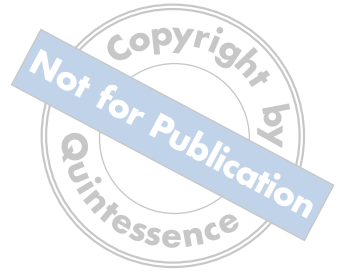## ESTHETIC VENEERS – MINIMALLY INVASIVE AND CONSERVATIVE

Orthodontic pre-restorative treatments can sometimes put a patient's patience to the test. Lingual brackets in conjunction with a labial impression technique can shorten the treatment time. A patient came to the authors' clinic to have her discoloured teeth in the upper and lower anterior dentition treated. She wanted laminate veneers, as the discolourations had not improved even after several tooth

whitening procedures. Another problem was related to severe crowding and malocclusion of the teeth. These conditions had to be treated orthodontically prior to the prosthetic restorations. The patient was therefore referred to an orthodontist for preliminary treatment. Although the orthodontic treatment had not been concluded yet, the patient came to the clinic again after six months

and strongly urged the authors to provide her with laminate veneers to improve her esthetic appearance.

The long-term outcome is of particular interest to any treatment team for obvious reasons. After completion of the orthodontic treatment, therefore, fixed lingual wire retainers were applied in order to stabilize the new position of the mandibular and maxillary anterior teeth.



تحت رعاية  
سمو الشيخ حمدان بن راشد آل مكتوم  
نائب حاكم دبي، وزير المالية  
رئيس هيئة الصحة بدبي  
Under the Patronage of  
**H. H. Sheikh Hamdan Bin Rashid Al Maktoum**  
Deputy Ruler of Dubai, Minister of Finance  
President of the Dubai Health Authority

مؤتمر الإمارات الدولي لطب الأسنان ومعرض طب الأسنان العربي  
UAE INTERNATIONAL DENTAL CONFERENCE & ARAB DENTAL EXHIBITION

إيكد  
AEEEDC  
DUBAI

Delivering Science & Technology

5 - 7 February, 2013 | مركز دبي الدولي للمؤتمرات والمعارض  
Dubai International Convention & Exhibition Centre

[www.aeedc.com](http://www.aeedc.com)

Organised by



In Cooperation with



Strategic Partner



Supported by

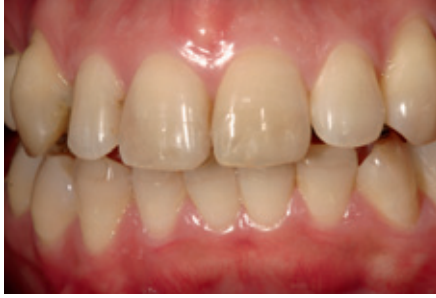
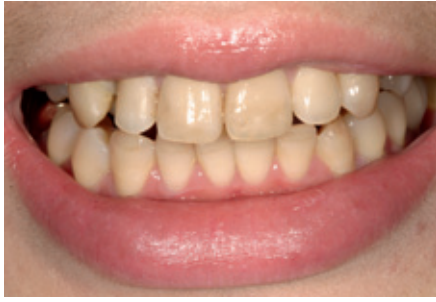
Strategic Sports Club Partner

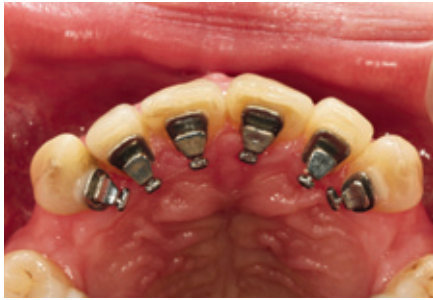

**INDEX® Conferences & Exhibitions Organisation Est.**

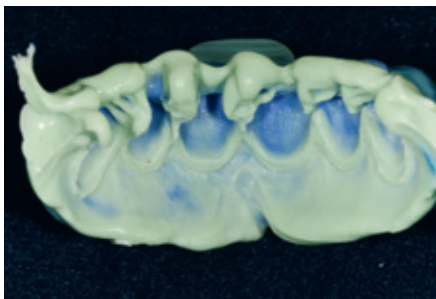
Dubai Healthcare City, Ibn Sina Medical Complex #27, Block B, Office 203, P.O. Box: 13636, Dubai, United Arab Emirates  
Tel: +971 4 3624717, Fax: +971 4 3624718, E-mail: [info@aeedc.com](mailto:info@aeedc.com), Website: [www.index.ae](http://www.index.ae)



الشكل ٤، ٥: بعد مرور ستة أشهر على بدء المعالجة التقويمية بدأت المريضة بالمطالبة بالبدء بإجراءات المعالجة التجميلية، تُظهر الصورة الحالة الأولية للأسنان قبل البدء بإجراءات التعويض بالوجوه الخزفية.



الشكل ٦: وجود الحاصرات التقويمية على الجهة اللسانية للأسنان سهل إتمام أخذ الطبعة للأسنان من الجهة الدهليزية.




الشكل ٧: الطبعة السيليكونية مع الطابع الإفرادي من الناحية الدهليزية للأسنان.

للأسنان بعد إجراءات التبييض. تُظهر رقائق خزف IPS Empress تقويمية قدرة على امتصاص وتشتيت الضوء بشكل مشابه للأسنان الطبيعية مع تأمين متوازن لخاصية

# التريمر MT3

مستوى ومرجع جديد في التريمرات الرطبة



شاهد الفيديو الرائع الخاص بالمنتج!

صغير في الشكل والسعر -  
كبير في الأداء

▶ أداء قوي وعالي المستوى للمحرك مع وجود عزم كبير جدا (MT3 pro: 1.650 W and MT3: 1.300 W)

▶ تنظيف سهل وسريع نظراً لإمكانية فك وتحريك الباب الأمامي دون الحاجة لأية أدوات خاصة

▶ الشكل المتناسق والمتناهي في الصغر: يسمح له أن يتوضع بشكل مثالي في أي مكان عمل

3 سنوات ضمان

10 سنوات قطع غيار

ضمانة حقيقية

Renfert

أفكار من أجل تكنولوجيا سنية متطورة

من أجل المزيد من المعلومات تفضل بزيارة موقعنا:  
[www.renfer.com](http://www.renfer.com)

التكوينية للثلث القاطع لكل وجه خزفي يتم تطبيق التلوينات المناسبة (الأزرق السماوي المعدل، MM الأصفر البرتقالي، MM البرتقالي المحمر)، تتم عملية الطبخ بدرجة حرارة (٦٥٠ مئوية) من أجل تقليد الخصائص اللونية الداخلية في منطقة الحدود القاطعة، يتم بعدها تطبيق كل من التالي في منطقة الحدود القاطعة (Opal LT,MT,HT) مع أبيض الحدود القاطعة Incisal white والبرتقالي قبل مرحلة الطبخ ومرحلة إضافة glaze، مع مراعاة صغر سن المريضة فلم تُضاف علامات سحل للحدود القاطعة للوجوه الخزفية ما قد يمنح المريضة أسناناً يافعة. أُضيفت الخصائص التشريحية النهائية بوساطة رؤوس تلميع سيليكونية مع استخدام معجون التلميع الماسي Diamond paste (الشكل ١٢).

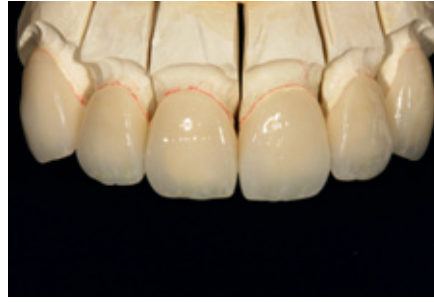نطبق في المرحلة الأخيرة الإسمنت الراتنجي اللون الشفاف (Transparent) مع التصليب الضوئي لتثبيت الوجوه الخزفية بمكانها. يُظهر الشكل (٣، ١٤) النتيجة النهائية للحالة حيث كانت المريضة راضية جداً لتبدأ بعدها رحلة متابعة المعالجة التقويمية لمدة سنة لاحقة.

### متابعة النتائج

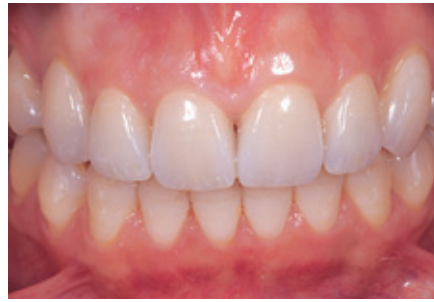تكون النتائج السريرية طويلة الأمد موضع اهتمام خاص ضمن أي خطة معالجة. بعد الانتهاء من المعالجة التقويمية يتم تطبيق سلك التثبيت اللساني للأسنان الأمامية العلوية والسفلية كخطوة أخيرة من المعالجة للمحافظة على استقرار وضعية الأسنان الجديدة والمنتظمة. يُظهر (الشكل ١٥) صورة فوتوغرافية للمريضة بعد مرور ثلاث سنوات على المعالجة.

Seung-Kyu Lee, DDS, MSD  
3F Dae-young Bldg.,  
837-10 Yeuksam-dong  
Kangnam-gu, Seoul 135-080  
South Korea  
denturerhee@naver.com

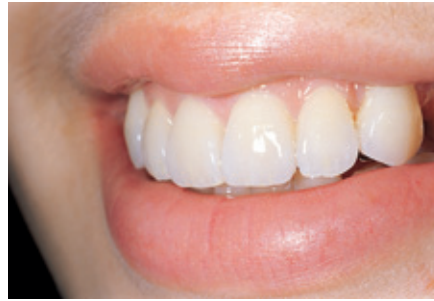Ha-Sung Yoo, DT  
INTECH Dental Laboratory Network  
401 Samhwa Bldg.,131-23. Nonyun-dong  
Kangnam-gu, Seoul 135-010, South Korea  
intech2847@naver.com



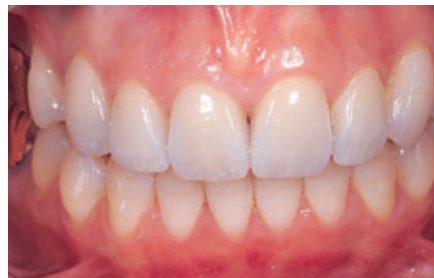الشكل ١٢: الوجوه الخزفية IPS Empress ذات الجمالية العالية على المثال الجبسي.



الشكل ١٣: الوجوه التجميلية ذات اللون A1.5

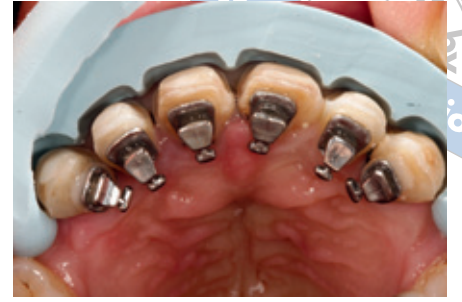

الشكل ١٤: خط الابتسامة كما هو موضح بالصورة الجانبية.

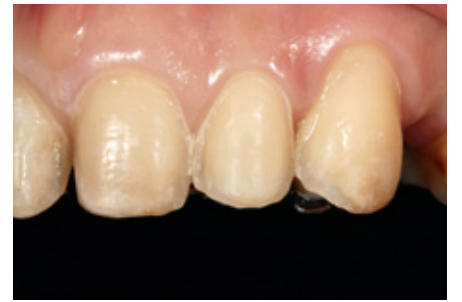
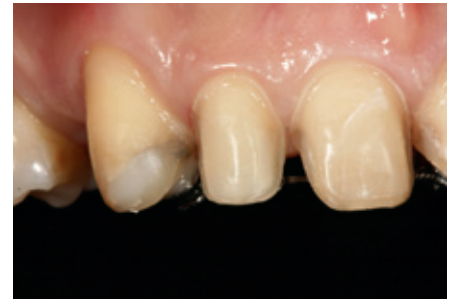
الشكل ١٥: الحالة بعد ثلاث سنوات من المتابعة.

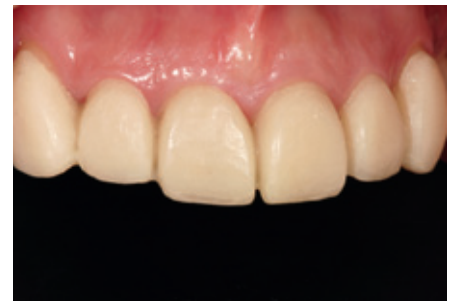يتم تشكيل الوجوه الخزفية بشكل مطابق للشكل التشريحي لمثال التشميع Wax-Up. للحصول على المظهر الطبيعي لفصوص الأسنان



الشكل ٨: تحديد مقدار التحضير السني بالاستعانة بالدليل السيلكوني للمثال المشمّع.



الشكل ٩، ١٠: تفاصيل التحضير النهائي للأسنان.



الشكل ١١: التعويض الإكريلي المؤقت للأسنان الأمامية.

الهرباء chameleon effect. متوفرة في سبائك ما مجموعه اثنا عشر سبيكة ذات سبعة درجات شفافية مختلفة تستخدم في عديد الحالات كالوجوه الخزفية والحشوات الضمنية Inlays والحشوات المغطية للحدبات Onlays والتيجان الجزئية partial crowns والتيجان الأسنان الخلفية والأمامية.