

ترميمات مؤقتة مثالية

يقدم Irfêo Saraiva de Camargo حالة سهل فيها استعمال تيجان وجسور مؤقتة حديثة تصنيع ترميمات تحقق جمالية طبيعية وتلبي أعلى متطلبات الموثوقية.



الصورة ١: صورة أمامية للمريضة.



الصورة ٢: منطقة علوية أمامية غير متجانسة، السن ٢٢ مفقود.

في الفم. وتلى ذلك الاختيار الدقيق للألوان الملائمة للمريضة.

الحالة السريرية المعروضة هنا هي مثال معبر عن الإمكانات التي تتوفر عند استعمال طبعة شمعية وطبعة بالحجم الطبيعي معاً:

تقدمت المريضة الشابة (٢٧ سنة) إلى العيادة برغبتها بتحسين وضعية المنطقة الأمامية العلوية، التي كانت تشعر بأنها غير مرضية. وكان موعد زفافها قد تحدد.

أظهر الكشف وجود نقص تخلق في السن ٢٢، وتخلع حنكي ظاهر في السن ١٢، والمسار غير المتجانس للقوس العلوية الأمامية، وتباعداً واضح بين القواطع الوسطى بالإضافة إلى وضعية غير صحيحة في المنطقة العلوية الأمامية. وقد أظهر تحليل المنطقة الأمامية وجود سوء تطابق من الصنف ٢.

في البداية تم أخذ طبقات من الفكين وتصنيع النماذج. وبعد التحليل الدقيق للنماذج تم تحديد طبعه شمعية تشخيصية في المنطقة العلوية الأمامية بهدف تصحيح الأسنان ذات الوضع السيء، وتبديل السن الناقص ٢٢ وتشكيل القوس السني.

في الخطوة التالية تم أخذ طبعة سيليكونية على الطبعة الشمعية وتم تشذيب النموذج الناتج بحذر: فمسار اللثة الدهليزية يمكن تبينه بشكل صحيح عندما تكون الطبعة في مكانها، وتسمح العلامات المحفورة بوضع الطبعة بشكل دقيق

توقعات المرضى عالية جداً، خاصة عندما يتعلق الأمر بالنتائج الجمالية للترميمات السنية. ويرجع ذلك إلى كون النتائج الأقل من المثالية ظاهرة للعين مباشرة من جهة، ولكون الأسنان الجميلة من جهة أخرى مهمة جداً للحصول على البسمة المشرقة.

وتساعد الطرق الحديثة أطباء الأسنان بأشكال مختلفة، وتسمح لهم بتحقيق نتائج حسب التوقعات، خاصة من الناحية الجمالية. فإلى جانب استعمال الأنظمة المختلفة كالأشعة والتصوير والبرامج الخاصة القادرة على إظهار النتائج المختلفة على الشاشة، فإن القوالب التشخيصية بالحجم الطبيعي مهمة أيضاً، وبالطبع التشاور مع المريض، الذي يوضح حدود الترميمات السنية. يسمح القالب بالحجم الطبيعي بتبين نتائج المعالجة المقررة بشكل مسبق ويحتاج نسبياً لوقت وجهد قليل لإنجازه. بالإضافة لذلك يمكن تحقيق النتائج بشكل مؤقت بإستعمال المواد الملائمة دون الإضرار للقيام بإجراءات جراحية غير قابلة للتصحيح. والمواد المؤقت المستعملة في هذا العمل مهمة بشكل خاص: فيجب توفرها بألوان الأسنان وأن تكون قادرة على تحمل الجهود العالية في الفم للمدة الضرورية لتقبلها من قبل المريض، أو في الحالة المعاكسة لرفض التغييرات، وهو الأمر الذي يمكن حدوثه كما هو معروف في حالة التعويضات المؤقتة.

SUMMARY

PERFECT PROVISIONAL RESTORATIONS

The author presents a case where using modern temporary crown and bridge materials facilitates the fabrication of temporary restorations that achieve natural aesthetics and meet the highest standards of reliability. Model and photo analysis,

diagnostic wax-up, mock-up and temporary restorations are important tools for enlightening patients and anticipating the results which can be achieved. Using the method presented here by way of example, this can be accomplished without the

need for irreversible treatment steps and only requires comparatively little time and effort. The prerequisites are a careful diagnosis and the use of high-quality products for the temporary restoration.



No chance

... for calculus & Co.

Supra- and subgingival calculus can be effectively removed and natural plaque retention points gently smoothed with the LongLife PERIO-PRO instruments of durable carbide.

The 7-sided working part without sharp edges is a special feature of the LongLife PERIO-PRO series permitting exceedingly gentle treatment.

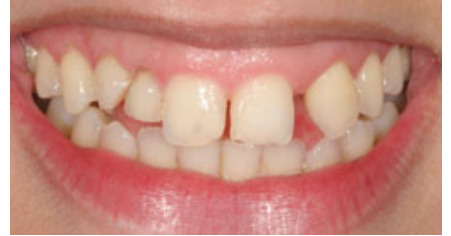
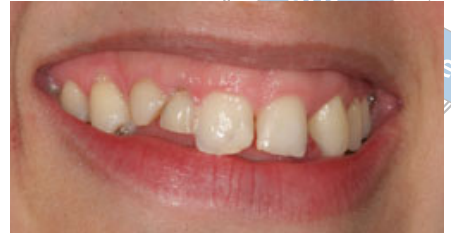
Busch®

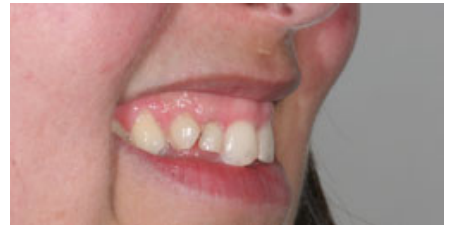BUSCH & CO. GmbH
& Co. KG

Unterkaltenbach 17-27
51766 Engelskirchen
GERMANY
Telefon +49 2263 86-0
Telefax +49 2263 20741
mail@busch.eu
www.busch.eu

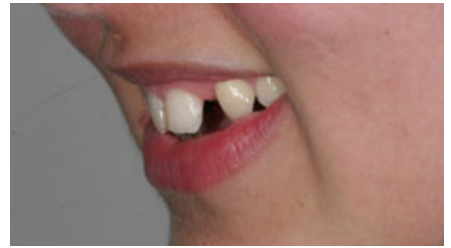الصورة ٣، ٤:
صورة قريبة
للحالة
السريية.



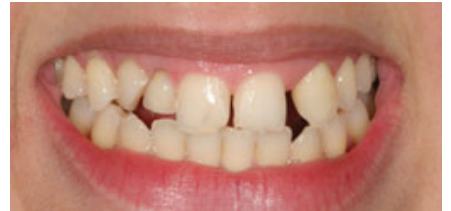الصورة ٥:
الجانب الأيمن.



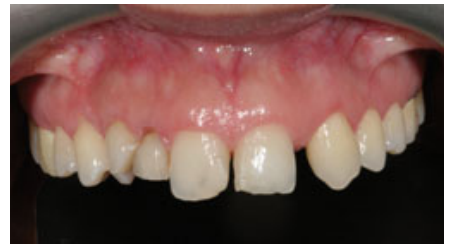الصورة ٦:
الجانب الأيسر،
السن ٢٢ مفقود.



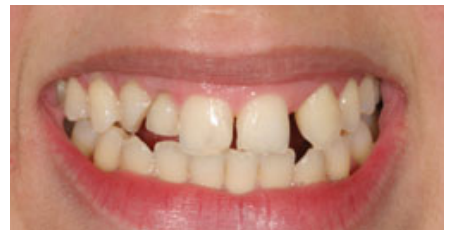الصورة ٧:
أقواس سنية غير
متجانسة.



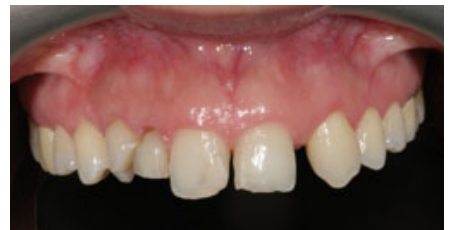الصورة ٨:
وضعية سيئة
للأسنان.



الصورة ٩:
مظهر جبهي
للطبعة
الشمعية.



الصورة ١٠:
مظهر تفصيلي
للطبعة الشمعية.



تصف الطريقة المعروضة تصنيع ترميم وتزويد السن المحضر مباشرة في خطوة واحدة. ويمكن بدل ذلك تصنيع الترميم المؤقت وإنهاءه حسب الطريقة المعتادة، أي دون التركيب المباشر. وهنا يتم التركيب المؤقت في خطوة مستقلة.

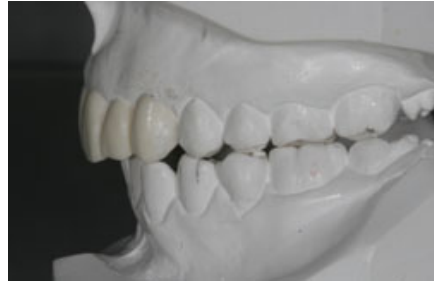في الخطوة التالية تم تحضير الأسنان العلوية الأمامية ١٣-٢٣ بشكل محدد لمدة ٥-١٠ ثوان بإستعمال حمض الفوسفور، ومن ثم يغسل الحمض ويطبق لاصق ملائم للكومبوزيت الذاتي المتصلب على الأسنان المخرشة. بعد التصليب الضوئي للاصق يتم ملء الطبعة السيليكونية بمادة (VOCO) Structur وتركيب من جديد على القوس السني. ويمكن خلال المرحلة اللينة إزالة الزائد من المادة بسهولة بفضل التطابق الجيد للطبعة، ويكون الوقت اللازم لذلك قابل للتحديد بشكل جيد بالإستناد إلى معدل التصلب في الفم. بفضل مرحلة اللصق السابقة يبقى الترميم في الفم خلال هذه الفترة.

بعد التصليب التام يمكن إنهاء الترميم المؤقت بعد ٤ دقائق بشكل دقيق داخل الفم. والأدوات الملائمة لذلك هي مشرط حاد وأدوات دوارة مختلفة الحجم من الكرييد. عند الحاجة لتصحيحات طفيفة، يمكن القيام بها بإستعمال المادة نفسها أو كومبوزيت سائل متصلب بالضوء. ويتم صقل القطع بواسطة أدوات صقل سيليكونية مخصصة للكومبوزيت. وتكون النظافة الفموية هنا ذات أهمية كبيرة: فراشي بين سنية وخيوط حرير سنية وكعنصر مساعد محلول يحوي الكلورهيكسيدين للإستعمال بشكل منتظم.

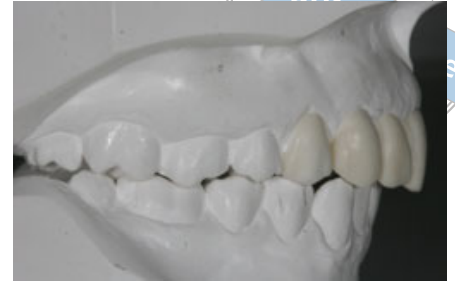الكثير من الوقت والجهد ... ربما أكثر من اللازم؟

ليس من جهة المريض. فالمقارنة بين البسمة المغصوبة قبل المعالجة بالبسمة التي ظهرت بعد إنهاء التيجان المؤقتة تظهر الفرق المذهل. وقد لعب موعد الزفاف القريب بالتأكيد دوراً مهماً هنا.

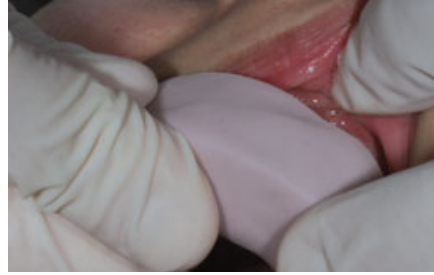من الناحية الطبية السنية ظهر أن المرحلة الأولى لإظهار النتائج النهائية كانت مكلفة بالنجاح التام. فقد حصل المريض والطبيب بذلك على فرصة تجريب النتائج النهائية دون الإضرار للقيام بأي إجراءات جراحية. في هذه الحالة كانت المريضة موافقة كلياً على الإجراءات اللاحقة لتحقيق النتائج النهائية.



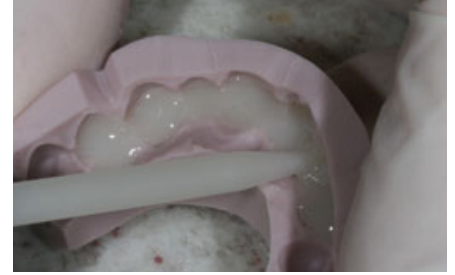الصورة ١٢: الجانب الأيسر للطبعة الشمعية.




الصورة ١١: الجانب الأيمن للطبعة الشمعية.



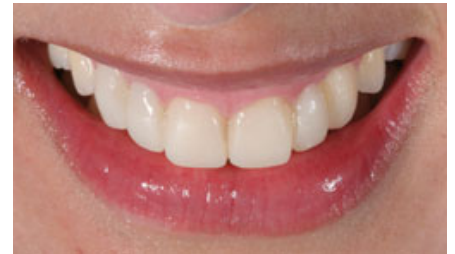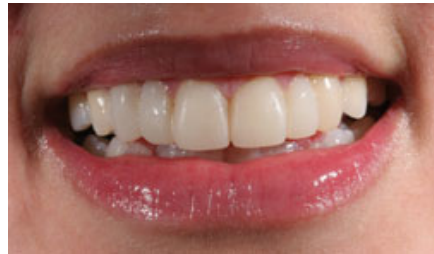الصورة ١٤: إعادة تركيب الطبعة المملوءة.



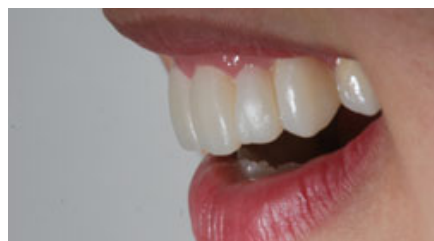الصورة ١٣: ملء طبعة السيليكون.



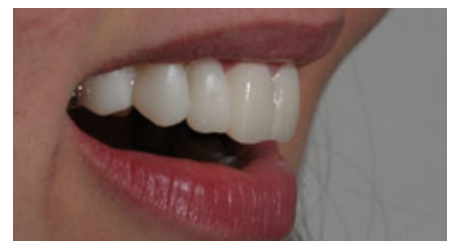الصورة ١٥، ١٦: الترميم المؤقت للمنطقة العلوية. الأمامية.



الصورة ١٧، ١٨: صور قريبة للترميم المؤقت.



الصورة ٢٠: مظهر جانبي من اليسار.



الصورة ١٩: مظهر جانبي من اليمين.

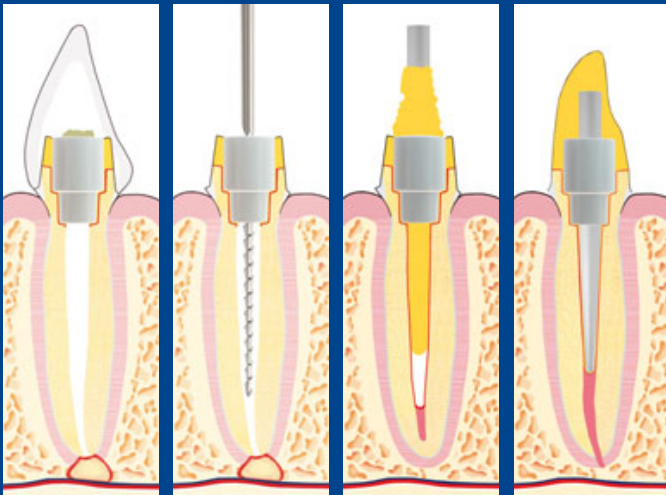


خبراء الماس



FiberMaster TopHead

ثورة في تقنية أوتاد الألياف الزجاجية
الجمع بين الوتد مع الراش المنفصل



تركيب رأس TopHead دون وتد

⊕ تثبيت تاج مؤقت منذ أول جلسة معالجة - الحل التجميلي الفوري بغض النظر عن الإنتهاء من المعالجة اللبية.

⊕ يمكن نزع وإعادة تثبيت التاج المؤقت حسب الرغبة وكذلك يمكن تكرار المعالجة اللبية دون حذر

تركيب الوتد FiberMaster

⊕ بعد انتهاء المعالجة اللبية.

⊕ يبقى الرأس TopHead داخل السن ويتم لصقه مع الوتد.



NTI-Kahla GmbH • Rotary Dental Instruments
Im Camisch 3, D-07768 Kahla/Germany
Tel. +49-36424-573-0 • e-mail: nti@nti.de • www.nti.de



الصورة ٢١: العروس يوم زفافها.

وقد أدى ذلك أيضاً إلى تقبل وتعاون كبير من جانب المريضة مع خطوات المعالجة اللازمة.

الخبرة الطبية السنية والإستعمال الهادف للإجراءات التشخيصية والمهارة اليدوية وأستعمال مواد ممتازة أدت معا إلى نتائج مقنعة تقبلتها المريضة بسرور كما تقبلت النموذج المؤقت.

ماهي الخطوات اللاحقة؟

بعد وقت قصير تم نزع التعويضات المؤقتة. وبفضل التحضير النقطي فقط للأسنان من أجل اللصق كان نزع التعويضات ممكن بإستعمال أداة تقليح أو مكشطة ملائمة أو مسبر متين. وتتخرب التعويضات المؤقتة عادة بشكل كلي عند نزعها. وقد يكون من الضروري إزالة القطع المتبقية فوق منطقة اللصق بعناية بإستعمال الأدوات الدوارة.

وتخضع المريضة حالياً لمعالجة تقويمية هدفها تنضيد الأسنان العلوية الأمامية وإغلاق الثغرة بين الأسنان. بالإضافة لذلك يهدف التقويم إلى منح القوس السني شكلاً متجانساً وتحقيق التطابق المتين. بعد إنتهاء الخطوات التقويمية يتم تبديل السن الناقص ٢٢، ويجب بالطبع تحديد الوقت النهائي لهذه المعالجة. ويمكن هنا الترميم إما بغرسة صغيرة أو بجسر لاصق.

الخلاصة

إن النماذج وتحليل الصور والطبعات الشمعية التشخيصية والطبعات بالحجم الطبيعي والترميمات المؤقتة هي أدوات مهمة لإطلاع المريض وتصور النتائج التي يمكن تحقيقها. بإستعمال الطريقة المذكورة هنا على سبيل المثال يمكن تحقيق ذلك دون الحاجة لإجراءات علاجية غير قابلة للعكس، وبصرف مجهود ووقت قليل نسبياً. ويشترط ذلك التشخيص الدقيق واستعمال منتجات عالية الجودة للترميمات المؤقتة.

Irfêo Saraiva de Camargo

Rua Juiz de Fora No. 1268

Santo Agostinho

MG 30180-061 Belo Horizonte

Brazil

email: irfeosaraiva@gmail.com