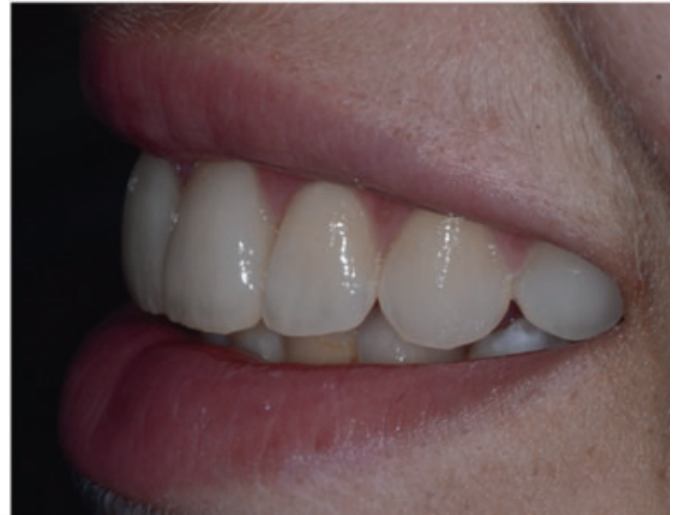
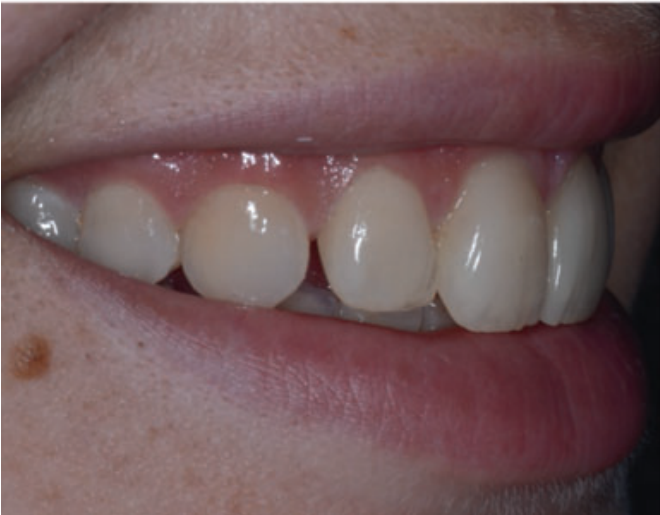
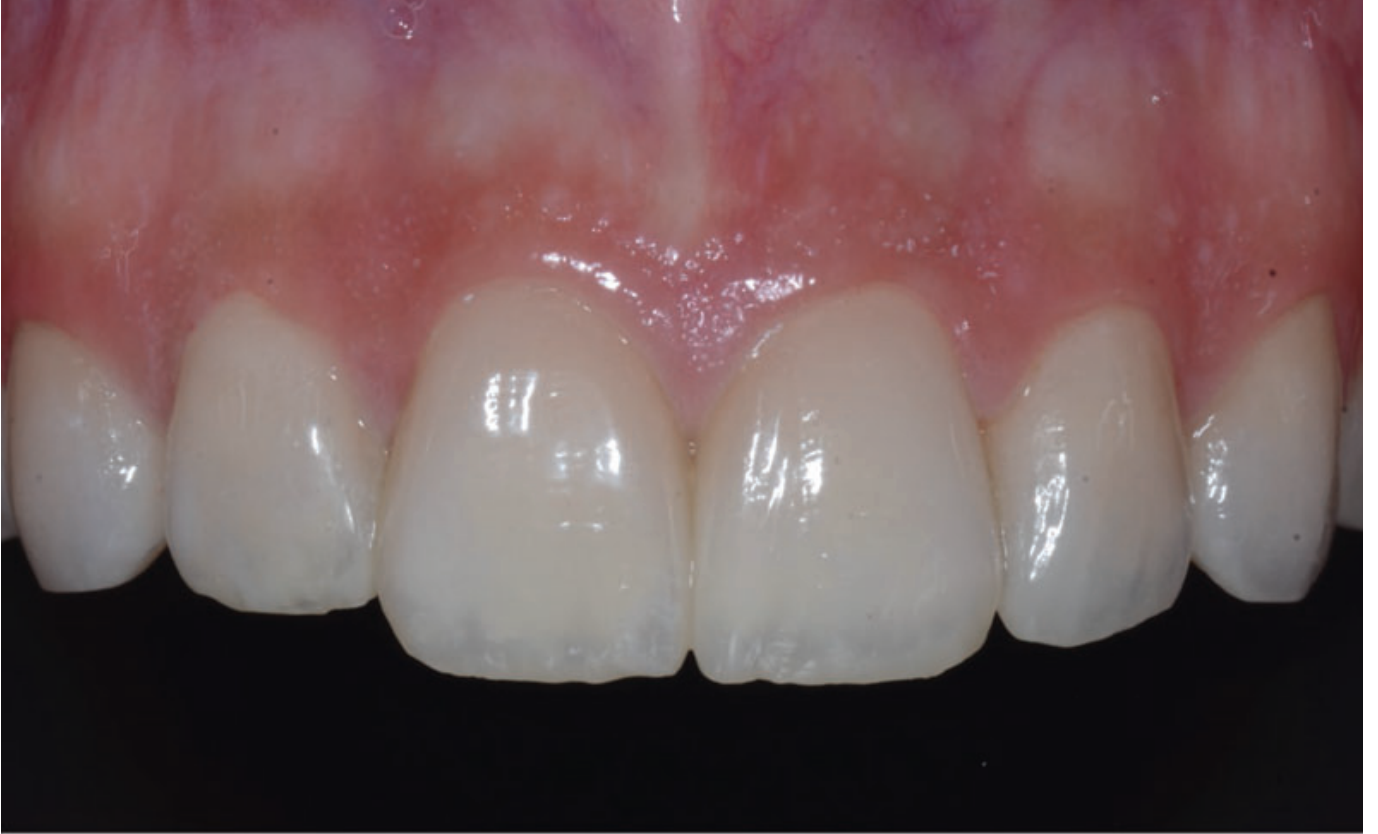

المریضة: تلبیس بالكسوات
الخرزفیه فی مقدمة الفك العلوی



الطبیبة المعالجة:
PD Dr. Irena Sailer

التنفيذ الفني السني:

Vincent Fehmer معلم صناعة الأسنان
الإثنان من مستشفى تعویض الجسور والتیجان
والتعویض الجزئي وعلم المواد السنية، مركز طب
الأسنان فی جامعة زیورخ

University of Zurich

Plattenstrasse 11

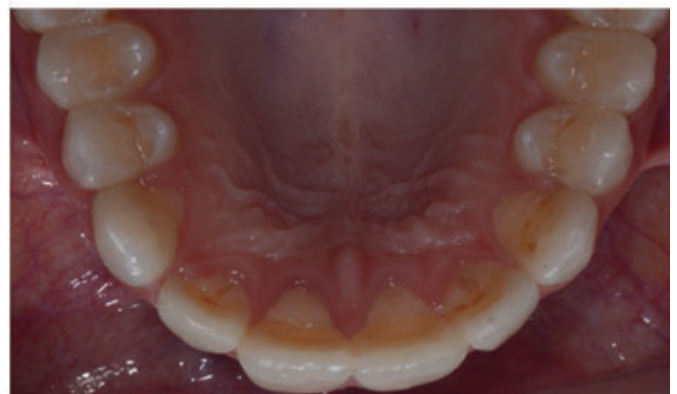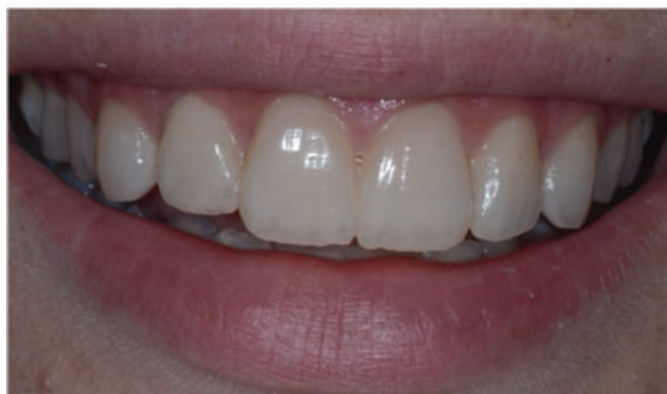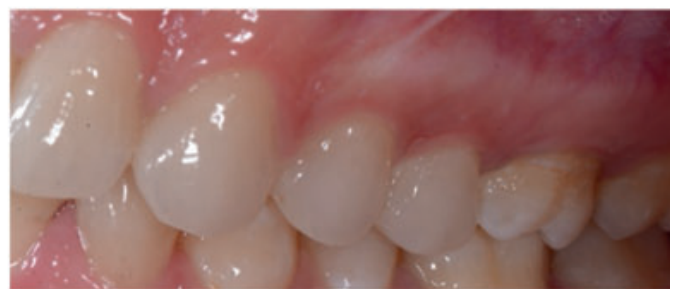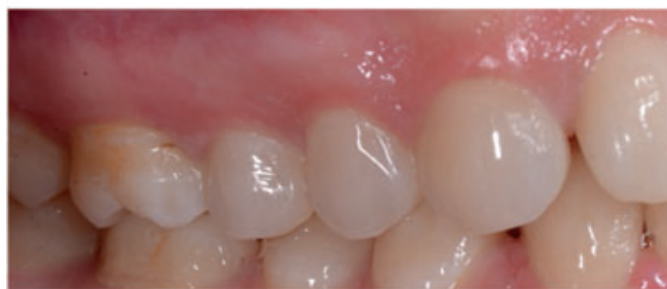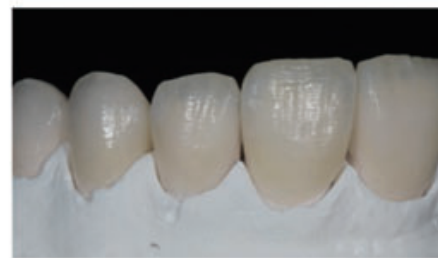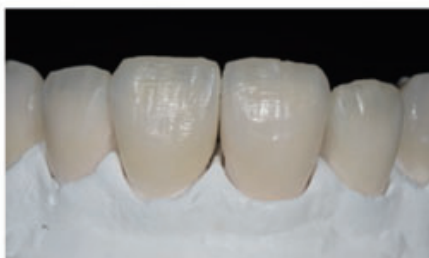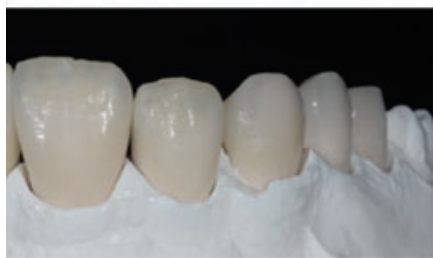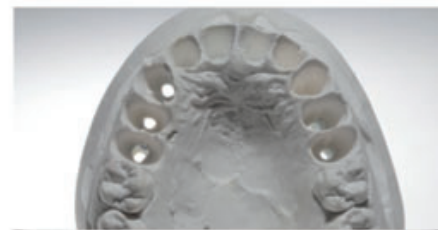
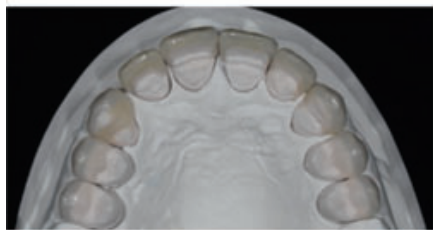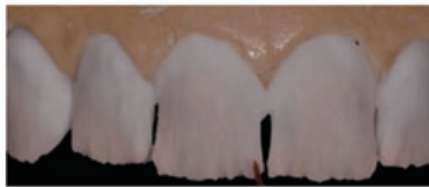
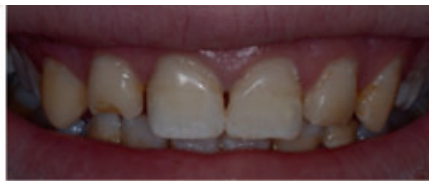8032 Zurich, Switzerland

E-Mail: vincent.fehmer@zsm.uzh.ch



الحالة البدائية: جمالية مشوهة لدى مريضة شابة نتيجة تشوه في شكل الأسنان في الطفولة (داء بطني).

الحل: بعد التخطيط التشخيصي والإختبار السريري بواسطة التركيبات التجريبية تم تحضير الأسنان ١٥ حتى ٢٥ بالحد الأدنى من البضع، مع الإستغناء التام عن التحضير في الرحى بإستعمال طريقة الزيادة المحضة. تصنيع نموذج Geller والتصنيع الفردي للكسوات على دعامات ثابتة حرارياً



(CC, Creation Willi Geller, Geller International, Meiningen)